



# ADRENALECTOMIA BILATERAL LAPAROSCÓPICA EM PACIENTES COM HIPERPLASIA ADRENAL SECUNDÁRIA À DOENÇA DE CUSHING - SÉRIE DE CASOS

JOÃO HENRIQUE PINHEIRO DE MENEZES BARRETO (1), RICARDO REGES MAIA DE OLIVEIRA (2,3,4), ROMMEL PRATA REGADAS (2,4,5), ALEXANDRE SABÓIA LEITÃO JÚNIOR (2,4), AKEMY ALLYNE MENEZES BARRETO DE CARVALHO (6)

(1) MÉDICO RESIDENTE DO PROGRAMA DE UROLOGIA DO HOSPITAL UNIVERSITÁRIO WALTER CANTÍDIO (HUWC) PELA UNIVERSIDADE FEDERAL DO CEARÁ (UFC), CEARÁ, BRASIL; (2) MEMBRO TITULAR DA SOCIEDADE BRASILEIRA DE UROLOGIA (SBU); (3) CHEFE DO SERVIÇO DO PROGRAMA DE UROLOGIA DO HUWC DA UFC, CEARÁ, BRASIL; (4) PRECEPTOR DO PROGRAMA DE UROLOGIA DO HUWC DA UFC, CEARÁ, BRASIL; (5) SUPERVISOR DO PROGRAMA DE UROLOGIA DO HUWC DA UFC E DO HOSPITAL GERAL CÉSAR CALS, CEARÁ, BRASIL; (6) MÉDICA ENDOCRINOLOGISTA.



## RESUMO

**Objetivo:** relatar os casos clínicos de pacientes portadores de Hiperplasia Adrenal secundária à Doença de Cushing refratária à adenohipofisectomia transesfenoidal e às terapias medicamentosas que necessitaram de adrenalectomia bilateral laparoscópica para controle do hipercortisolismo. **Metodologia:** foram realizadas anamneses e exames físicos das três pacientes portadoras de Doença de Cushing submetidas à adrenalectomia bilateral laparoscópica, revisão dos prontuários para descrições dos casos clínicos e revisão da literatura nas bases científicas do PubMed/MEDLINE. **Casísticas:** três pacientes jovens com Doença de Cushing refratárias ao tratamento neurocirúrgico e medicamentoso apresentaram melhora na qualidade de vida e resolução do hipercortisolismo após a adrenalectomia bilateral laparoscópica. O tempo médio de permanência hospitalar foi de 4,6 dias, sendo detectada apenas uma complicação pós-operatória. **Conclusão:** a

nalectomia bilateral laparoscópica deve ser considerada no algoritmo de tratamento para pacientes com persistência do hipercortisolismo secundário à Doença de Cushing após falha da terapia medicamentosa e adenohipofisectomia transesfenoidal, especialmente em pacientes que apresentam graves manifestações clínicas do hipercortisolismo ou desejam engravidar, melhorando a qualidade de vida e o controle clínico da doença.

**PALAVRAS CHAVES:** Síndrome de Cushing, Doença de Cushing, Hiperplasia adrenal, Adrenalectomia bilateral laparoscópica.

## INTRODUÇÃO

A síndrome de Cushing (SC) é a resultante fenotípica da exposição crônica a concentrações elevadas de glicorticóides, endógenos ou exógenos.

As causas endógenas da SC são raras, cuja incidência anual aproximada é de 10:1.000.000 pessoas. Na maioria dos casos, acomete mais mulheres que homens, na razão de 8:1 para Doença de Cushing (DC), 4:1 para adenoma adrenal e 2:1 para carcinoma adrenal (1).

Fisiologicamente, a SC é classificada em dois tipos: dependente de adrenocorticotrofina (ACTH) devido à hipersecreção excessiva de ACTH e independente de ACTH, causada por uma desordem adrenal. Até 85% dos casos dependentes de ACTH são devidos ao adenoma hipofisário que secretam ACTH, chamada Doença de Cushing (2). A terapia primária do ACTH dependente da SC é a cirurgia dirigida à fonte estimuladora do ACTH, no caso a adenohipofisectomia transesfenoidal. Na Doença de Cushing, 20-30% dos indivíduos necessitam de outras terapias após a cirurgia devido à doença persistente (3), incluindo uma nova adenohipofisectomia transesfenoidal, radioterapia (RT), terapia medicamentosa ou adrenalectomia bilateral. A RT pode ser usada para tratar o adenoma hipofisário.

fisário residual (4), embora o atraso no controle bioquímico e o risco de hipopituitarismo relegam a RT à um papel mais adjuvante. Para todas as causas de SC dependentes de ACTH não curadas por adenohipofisectomia transesfenoidal, a terapia medicamentosa adjuvante pode ser usada. Persistindo a falha terapêutica, os pacientes podem se beneficiar com a adrenalectomia bilateral quando ambas as glândulas adrenais se tornam hiperplásicas pelo estímulo excessivo do ACTH e passam a ser autônomas na produção e secreção de corticóide.

As formas independentes de ACTH são geralmente tratadas cirurgicamente com adrenalectomia unilateral ou bilateral.

A adrenalectomia bilateral é uma modalidade terapêutica segura e eficaz (5) quando há refratariedade às terapias utilizadas na Doença de Cushing. Tal tratamento está indicado em pacientes que necessitam do controle dos níveis de cortisol com maior rapidez para evitar as consequências do hipercortisolismo e em mulheres que desejam engravidar, já que a te-

rapia medicamentosa para DC é contraindicada para gestantes. Inicialmente, essa terapia cirúrgica era realizada de forma convencional. Com o advento da laparoscopia, esse tipo de abordagem tornou-se o método de escolha, diminuindo a morbidade e mortalidade para essa modalidade cirúrgica.

## OBJETIVOS

### Objetivo Geral

Relatar os casos de três pacientes com Doença de Cushing refratárias a terapia medicamentosa e a adenohipofisectomia transesfenoidal que foram submetidas à adrenalectomia bilateral laparoscópica.

### Objetivos Específicos

Descrever os casos clínicos e tratamentos utilizados;

Demonstrar revisão bibliográfica sobre a adrenalectomia bilateral laparoscópica.

## METODOLOGIA

### Desenho do Estudo

Trata-se de um estudo descritivo do tipo série de casos. Foram utilizadas informações obtidas nas anamneses durante o atendimento ambulatorial e internação, com ênfase no perioperatório. Foram analisados os relatórios cirúrgicos, resultados de exames laboratoriais e radiológicos através da análise dos prontuários das pacientes selecionadas.

### População alvo

Três pacientes do sexo feminino com diagnóstico de Hiperplasia Adrenal secundária à Doença de Cushing e refratária às terapias medicamentosa e adenohipofisectomia transesfenoidal que foram submetidas à adrenalectomia bilateral laparoscópica, no Hospital Universitário Walter Cantídio (HUWC) em 2018.

### Técnica e instrumento de coleta de dados

Procederam-se entrevistas com as três pacientes portadoras de Doença de Cushing submetidas à adrenalectomia bilateral laparoscópica, revisão dos prontuários para descrições dos casos clínicos e revisão da literatura nas bases científicas do PubMed/MEDLINE.

## CASUÍSTICAS

### CASO 1

Paciente do sexo feminino, 20 anos, apresentou há 2 anos fraqueza muscular, edema facial, estrias e aumento do volume abdominal, ganho ponderal 16kg em 2 anos, hirsutismo, equimoses espontâneas, ansiedade, insônia e enxaqueca com piora progressiva do quadro clínico nos últimos seis meses. Paciente negava comorbidades. Em exames laboratoriais para investigação de Síndrome de Cushing, paciente apresentava alterações dos níveis de cortisol sérico e urinário, conforme apresentados no Quadro 1.

Diante da suspeita clínica de Síndrome de Cushing endógeno ACTH dependente, paciente realizou uma Ressonância Magnética (RM) da hipófise que evidenciou uma lesão nodular na adeno-hipófise, medindo 5,6 mm por 4,6 mm, podendo corresponder a um microadenoma hipofisário. Perante a lesão nodular hipofisária, paciente foi submetida à ressecção transesfenoidal da hipófise.

Paciente apresentou persistência dos níveis elevados de cortisol urinário e salivar, conforme Quadro 1, evoluindo com piora da fraqueza muscular e com persistência da cefaleia com drenagem de secreção das narinas, insônia e dor em membro inferior esquerdo. Diante da continuidade do quadro clínico e laboratorial do hipercortisolismo e não identificação de lesão da sela túrcica na nova RM após a neurocirurgia, foi optado por realizar adrenalectomia bilateral laparoscópica.

O procedimento cirúrgico da adrenalectomia bilateral laparoscópica ocorreu sem intercorrências. Paciente saiu da Unidade de Terapia Intensiva (UTI) e foi transferida à enfermaria do

Serviço de Urologia em menos de 24h após a cirurgia. Durante o internamento hospitalar, paciente evoluiu estável clinicamente, sem complicação pós-operatória. Foi seguido o protocolo de reposição de corticóide, para evitar insuficiência adrenal, através do uso endovenoso de Hidrocortisona 100 mg de 8 em 8 horas nos primeiros cinco dias após a cirurgia. Recebeu alta hospitalar após 5 dias da cirurgia com a recomendação de uso, via oral (VO) de Hidrocortisona (5mg às 6 horas, 2,5 mg às 12 horas e 2,5 mg às 18 horas) e Fludrocortisona (0,1 mg uma vez ao dia).

Nos primeiros 5 meses, durante o acompanhamento ambulatorial nos serviços de Urologia e Endocrinologia do HUWC, paciente relatou melhora da qualidade de vida, redução ponderal de 13kg, controle dos níveis pressóricos, redução da ansiedade. Como o cortisol produzido pela paciente era oriundo exclusivamente da zona fasciculada das adrenais, não há indicação de dosagem desse hormônio após a adrenalectomia bilateral.

Os resultados anatomopatológicos das peças cirúrgicas (adrenais direita e esquerda) evidenciaram hiperplasia e hemorragia focal, respectivamente.

## QUADRO 1



	Pré-Operatório	Pós-Ressecção Transesfenoidal	Valores de Referência
<b>Cortisol sérico</b>	22,1 µg/dl	19,9 µg/dl	5,3 – 22,5 µg/dl
<b>Cortisol sérico após Dexametasona 1 mg e 8 mg VO</b>	21,8 ug/dl e 2,76 ug/dl	-	< 1,8 ug/dl
<b>Cortisol Livre Urinário (CLU) em 24h</b>	188 µp e 302 µp	141 µp	21 – 111 µp
<b>Cortisol salivar das 23h</b>	0,745 µg/dl	0,678 µg/dl	< 0,2 µg/dl
<b>ACTH</b>	91,9 pg/ml	96,7 pg/ml	5-46 pg/ml

Exames laboratoriais pré-operatórios e pós-operatórios da ressecção trans-esfenoidal da paciente do caso 1.

## CASO 2

Paciente do sexo feminino, 36 anos, apresentava há 6 anos quadro clínico de edema e plethora facial, equimoses, hirsutismo, gibosidade, distribuição central da gordura, ganho ponderal 10kg em 10 meses, miopatia proximal e hipertensão arterial. Paciente relatava bócio adenomatóide em lobo tireoideano esquerdo. Negava outras comorbidades.

Em investigação laboratorial para Síndrome de Cushing, paciente realizou exames laboratoriais que evidenciaram alterações nos níveis de cortisol, conforme mostrados no Quadro 2.

Diante da suspeita clínica de SC endógeno ACTH dependente, procedeu-se investigação com RM da sela túrcica que evidenciou uma lesão micronodular na adenohipófise, medindo 2,4mm por 1,8mm, podendo corresponder a um microadenoma hipofisário. A paciente foi submetida à ressecção transesfenoidal da hipófise.

Paciente evoluiu no pós-operatório clinicamente bem e apresentou perda ponderal de 5kg,

redução do edema facial e do nível de cortisol salivar noturno colhido às 23h, sob o uso cetocozol 200 mg, 1 vez ao dia, VO, configurando-se uma boa resposta ao tratamento neurocirúrgico.

Após 9 meses da ressecção transesfenoidal da hipófise, a paciente apresentou piora dos sintomas da Doença de Cushing, apresentando alterações laboratoriais, conforme descrito no Quadro 2.

Paciente realizou uma nova RM da sela túrcica que evidenciou dois microadenomas hipofisários, medindo 5 por 3 mm e 3 por 2 mm.

Diante do desejo da paciente de engravidar e da continuidade do quadro clínico e laboratorial do hipercortisolismo, optou-se por realizar adrenalectomia bilateral laparoscópica pelo serviço de Urologia no HUWC.

Paciente foi submetida à adrenalectomia bilateral laparoscópica que ocorreu sem intercorrências, evoluindo com melhora dos sintomas. Fez uso de Hidrocortisona 100 mg, de 8 em 8 horas, via endovenosa no perioperatório. Recebeu alta hospitalar após 5 dias do ato cirúrgico

com orientações de uso de Prednisona 5 mg de 12/12 horas, VO e Fludrocortisona 0,1 mg 1 comprimido, 24/24 horas, VO.

O resultado anatomopatológico da peça cirúrgica evidenciou hiperplasia das adrenais direita e esquerda.

No 13º dia do pós-operatório, paciente evoluiu com dor de forte intensidade em flanco esquerdo irradiada para o ombro direito, sem sinais de irritação peritoneal, que piorava à movimentação respiratória e melhorava com uso de analgésico oral, sem outros sinais e sintomas associados. Em investigação do quadro álgico através de ultrassonografia abdominal, foi evidenciada pequena quantidade de líquido com debris no espaço periesplênico, sugestivo de abscesso intracavitário. Paciente foi internada e foi tratada com antibiótico (Ceftriaxona 1 grama de 12/12 horas) endovenoso por 9 dias. Obteve regressão completa do abscesso evidenciada em ultrassonografia de controle, recebendo alta hospitalar em bom estado clínico.

## QUADRO 2



	Pré-Operatório	Pós-Ressecção Transesfenoidal	Valores de Referência
<b>Cortisol sérico</b>	24,6 µg/dl	23,5 µg/dl	5,3 – 22,5 µg/dl
<b>Cortisol sérico após Dexametasona 2 mg VO</b>	10,39 ug/dl	-	< 1,8 ug/dl
<b>Cortisol Livre Urinário (CLU) em 24h</b>	552 µp	347,5 µp	21 – 111 µp
<b>Cortisol salivar das 23h</b>	0,818 µg/dl	0,289 µg/dl	< 0,2 µg/dl
<b>ACTH</b>	33,4 pg/ml	100 pg/ml	5-46 pg/ml

Exames laboratoriais pré-operatórios e pós-operatórios da ressecção trans-esfenoidal da paciente do caso 2.

Em seguimento ambulatorial, após 4 meses, paciente apresentou melhora da qualidade de vida, perda ponderal 10 kg, desaparecimento do

hirsutismo e das equimoses. Evidenciou-se controle adequado dos níveis pressóricos arterial, sob uso de Prednisona 5 mg, 12 em 12 horas, VO e Fludrocortisona 0,05 mg, 2 comprimidos, 2 vezes ao dia, VO.

## CASO 3

Paciente, sexo feminino, 20 anos, apresentou há 1 ano ganho ponderal de 11kg no período, acúmulo de gordura na região centripeta, acnes em regiões de face e dorso, hirsutismo, estrias violáceas em membros superiores, inferiores, abdome e dorso, picos hipertensivos e elevação glicêmica.

Em investigação laboratorial para Síndrome de Cushing, paciente realizou exames laboratoriais que evidenciaram alterações, conforme apresentados no Quadro 3.

Em acompanhamento com o serviço de Endocrinologia do HUWC, diante da suspeita clínica de Síndrome de Cushing endógeno ACTH



dependente, manteve-se a investigação com Ressonância Magnética (RM) da sela túrcica que não evidenciou lesão hipofisária. Para distinguir entre as etiologias hipofisária ou ectópica da síndrome de Cushing, a paciente foi submetida ao cateterismo de seios petrosos inferiores da hipófise. Esse procedimento identificou lesões nodulares nas regiões central e lateral à direita da hipófise secretoras de ACTH, que em seguida foram ressecadas. O resultado imunohistoquímico das lesões evidenciou adenoma hipofisário produtor de ACTH, prolactina e Hormônio Folículo Estimulante (FSH).

Após um mês da ressecção transesfenoidal do adenoma hipofisário, a paciente apresentou recidiva da Doença de Cushing, apresentando alterações laboratoriais mostradas no Quadro 3.

Em virtude da ausência da melhora clínica e laboratorial do hipercortisolismo, a paciente foi submetida à adrenalectomia bilateral laparoscópica. Não houve intercorrência no perioperatório. Paciente recebeu alta hospitalar no 4º

dia de pós-operatório, em boas condições clínicas, em uso de Prednisona 5mg, 12 em 12 horas, VO e Fludrocortisona 0,1mg, 1 comprimido, 1 vez ao dia, VO.

O resultado anatomopatológico da peça cirúrgica evidenciou hiperplasia das adrenais direita e esquerda.

Em seguimento clínico ambulatorial, após 3 meses, paciente relatou melhora da qualidade de vida, perda ponderal 11kg, redução das acnes e estrias violáceas, desaparecimento do hirsutismo, melhora da ansiedade e controle dos níveis pressóricos, glicêmicos e potássio sérico.

### QUADRO 3



	Pré-Operatório	Pós-Ressecção Transesfenoidal	Valores de Referência
<b>Cortisol sérico</b>	28,3 µg/dl	24,2 µg/dl	5,3 – 22,5 µg/dl
<b>Cortisol sérico após Dexametasona 2 mg VO</b>	12,73 ug/dl	-	< 1,8 ug/dl
<b>Cortisol Livre Urinário (CLU) em 24h</b>	182 µp	120 µp	21 – 111 µp
<b>Cortisol salivar das 23h</b>	0,934 µg/dl	0,593 µg/dl	< 0,2 µg/dl
<b>ACTH</b>	31,6 pg/ml	93 pg/ml	5-46 pg/ml

Exames laboratoriais pré-operatórios e pós-operatórios da ressecção trans-esfenoidal da paciente do caso 2.

### TÉCNICA CIRÚRGICA

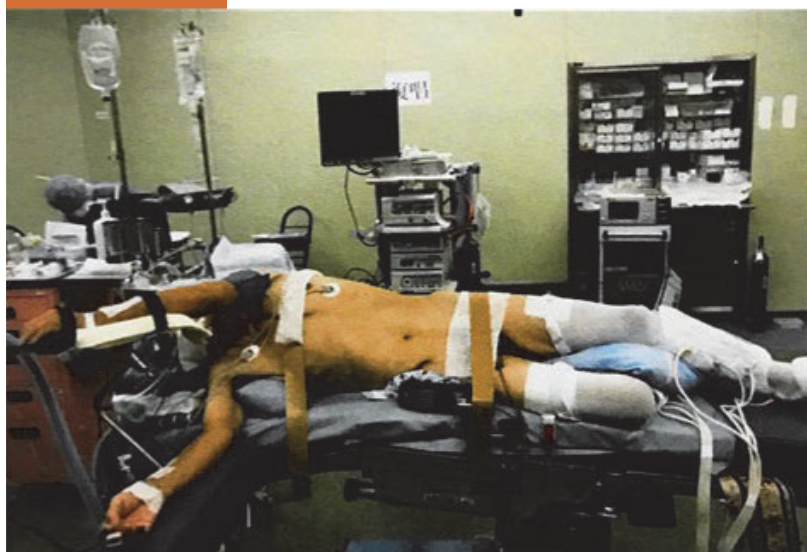A adrenalectomia bilateral laparoscópica ocorreram nas três pacientes sob o mesmo posicionamento e técnica cirúrgica de acordo com atlas de cirurgia urológica (6).

A profilaxia antibiótica foi realizada com ce-fazolina 1 grama por via intravenosa antes do procedimento e profilaxia de tromboembolismo com heparina subcutânea.

As pacientes receberam anestesia geral, posicionadas inicialmente em decúbito dorsal semilateral direito para a adrenalectomia esquerda laparoscópica via transperitoneal, ilustrada na Figura 1.

Foram realizadas assepsia, anti-sepsia e uma incisão de 2 cm na pele da linha claviclar média (LCM) esquerda, um pouco abaixo do arco costal esquerdo, para se colocar o primeiro trocarte de ponta romba de 10 mm (A na Figura 2), confeccionado o pneumoperitônio com dióxido de carbono até 12 mmHg de pressão. Três outros

FIGURA 1



**Posicionamento da paciente – figura ilustrativa.**

Fonte: Suzuki, K.; Tsuru, N.; Ihara, H.: Abordagem laparoscópica à glândula suprarrenal. In: HOWARDS, S. S. et al. HINMAN - Atlas de Cirurgia Urológica. 3ª.ed. Rio de Janeiro: Di Livros. 2014; pp.1112.

trocarteres de 5 mm foram colocados ao longo do arco costal esquerdo sob monitoramento laparoscópico utilizando a óptica de zero grau. Foi introduzido o segundo trocarte cerca de 5 cm abaixo do processo xifóide num ponto ligeiramente lateral em relação à linha média, para se evitar o ligamento falciforme (B na Figura 2). O terceiro trocarte foi inserido logo abaixo do arco

costal na linha axilar anterior (C na Figura 2) e o quarto trocarte logo abaixo do arco costal na linha axilar média (D na Figura 2).

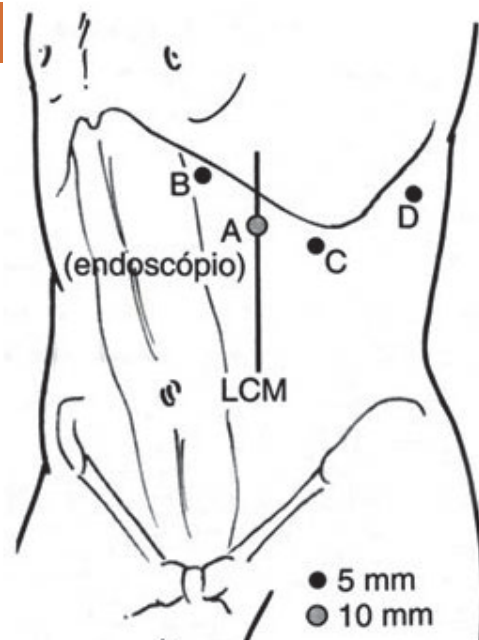
Foi realizada a manobra de Mattox para acessar o espaço retroperitoneal, dissecado o tecido adiposo em torno do polo superior da adrenal esquerda ao longo do diafragma, expondo a veia adrenal esquerda, a qual foi ligada com cliques Hem-o-Lok®, complementada a dissecação da adrenal com o rim esquerdo com a pinça harmônica. A glândula foi colocada em um saco plástico e extraída através de um dos locais de punção do trocater.

No mesmo tempo cirúrgico, foi realizada a adrenalectomia direita laparoscópica via transperitoneal, a paciente foi mudada de posição para decúbito dorsal semilateral esquerdo, foram reposicionados o trocarte de 10 mm na LCM direita e os três trocartes de 5 mm logo abaixo do arco costal direito, conforme mostrado na Figura 3.

O fígado foi rebatido cranialmente, incisado o ligamento hepatocólico, realizada manobra de

FIGURA 2

ZOOM



### Colocação dos trocarteres para adrenalectomia esquerda laparoscópica.

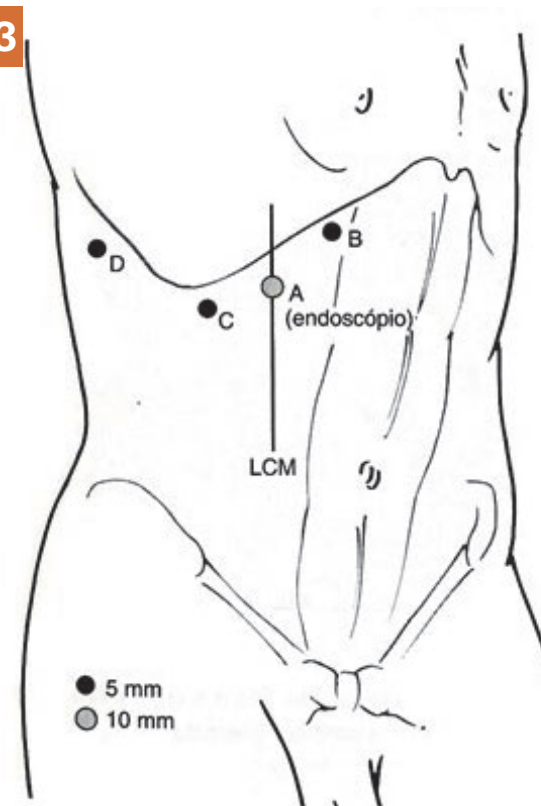
Fonte: Suzuki, K.; Tsuru, N.; Ihara, H.: Abordagem laparoscópica à glândula suprarrenal. In: HOWARDS, S. S. et al. HINMAN - Atlas de Cirurgia Urológica. 3ª.ed. Rio de Janeiro: Di Livros. 2014; p.1112.

Cattel para acessar o espaço retroperitoneal. Dissecou-se a membrana peritoneal entre a glândula adrenal direita e o polo superior do rim direito, realizada a ligadura da veia adrenal direita com cliques Hem-o-lok® e término da dissecação

da adrenal com pinça ultrasônica. A glândula foi colocada em um saco plástico e extraída através de um dos locais de punção do trocater.

FIGURA 3

ZOOM



### Colocação dos trocarteres para adrenalectomia direita laparoscópica.

Fonte: Suzuki, K.; Tsuru, N.; Ihara, H.: Abordagem laparoscópica à glândula suprarrenal. In: HOWARDS, S. S. et al. HINMAN - Atlas de Cirurgia Urológica. 3ª.ed. Rio de Janeiro: Di Livros. 2014; p.1115.

A duração média da adrenalectomia bilateral nas três pacientes foram de 180 minutos. Durante os procedimentos, não houve perda sanguínea significativa, volume médio foi de 55ml. Não foram posicionados drenos tubulares abdominais nas três pacientes.

## DISCUSSÃO

A síndrome de Cushing é uma doença relativamente rara e ocorre mais frequentemente em mulheres (proporção 8:1). No primeiro ano, a taxa de mortalidade é 4 vezes superior que na população em geral, em decorrência das complicações cardiovasculares, efeitos diretos ou indiretos do excesso de cortisol. Portanto, o objetivo primário na prevenção e tratamento dessas complicações é o controle do hipercortisolismo (7).

A grande maioria dos casos apresentam um tumor pituitário funcional que requer uma intervenção neurocirúrgica. Um grupo muito pequeno de pacientes deve ser submetido à adrenalectomia bilateral para resolução da síndrome (8).

A adrenalectomia laparoscópica foi introduzida em 1992 por Gagner, sendo uma das primeiras indicações aceitas pela comunidade urológica (9). Atualmente, a abordagem laparoscópica é a técnica de escolha para o manejo da doença da adrenal. Dentro das indicações são contadas entre outros, aldosteronoma, feocromocitoma, cistos, metástase e síndrome de Cushing.

Para pacientes em geral e aqueles com síndrome de Cushing em particular, a abordagem laparoscópica é ainda mais benéfica porque eles têm obesidade e muitos também um estado de obesidade mórbida. Mikhail et al., mostrou que em pacientes submetidos à adrenalectomia bilateral laparoscópica, o volume de sangramento intraoperatório, a taxa de transfusão e o tempo de internação hospitalar foram menores do que no grupo com cirurgia convencional (10).

No nosso estudo descritivo, o volume médio de perda sanguínea intra operatório foi de 55ml, não houve necessidade de hemotransfusões no intra e pós-operatório das pacientes e nem

de drenagem tubular abdominal. O tempo médio de internamento hospitalar foi de 4,6 dias, ressaltando que a alta hospitalar se prolongou devido ao protocolo de reposição de corticóide endovenoso. Esses resultados corroboram com os outros estudos descritos na literatura.

Diante dos desfechos demonstrados nesse trabalho como: melhora clínica das pacientes, baixos volumes de perdas sanguíneas, pouca complicação pós-operatória, menor tempo de internamento hospitalar e retorno precoce às atividades diárias, a adrenalectomia bilateral laparoscópica é considerada uma modalidade terapêutica segura e eficaz. Essa modalidade cirúrgica é utilizada quando há refratariedade às terapias utilizadas na Doença de Cushing.

## CONCLUSÃO

A adrenalectomia bilateral laparoscópica é uma terapia segura e eficaz para o controle imediato e definitivo nos pacientes com Hiperplasia

Adrenal secundária à Doença de Cushing. Essa modalidade deve ser considerada no algoritmo de tratamento para pacientes com persistência da clínica de hipercortisolismo após falha da terapia medicamentosa e da adenohipofisectomia transesfenoidal, especialmente em pacientes que apresentam graves manifestações clínicas do hipercortisolismo ou desejo de engravidar, haja vista a melhora da qualidade de vida e do controle clínico da doença.

As três pacientes relatadas nesse trabalho apresentaram poucas complicações perioperatórias e reduzido tempo de internação hospitalar. No seguimento clínico, elas evoluíram com melhora da qualidade de vida, redução da ansiedade, diminuição dos níveis pressóricos e retorno precoce às atividades cotidianas, corroborando a segurança e a eficácia da adrenalectomia bilateral laparoscópica, observadas em outros estudos semelhantes descritos na literatura.

## CONFLITO DE INTERESSES

Nenhum declarado.

## REFERÊNCIAS BIBLIOGRÁFICAS

1. Liberman B: Papel da Terapia Medicamentosa na Síndrome de Cushing. *Arq Bras Endocrinol Metabol.* 2003; 47: 381-7.
2. Grua JR, Nelson DH: ACTH-producing pituitary tumors. *Endocrinol Metab Clin N Am.* 1991; 20:319-62.
3. Biller BM, Grossman AB, Stewart PM, Melmed S, Bertagna X, Bertherat J, Buchfelder M, Colao A, Hermus AR, Hofland LJ, Klibanski A, Lacroix A, Lindsay JR, Newell-Price J, Nieman LK, Petersenn S, Sonino N, Stalla GK, Swearingen B, Vance ML, Wass JA, Boscaro M: Treatment of adrenocorticotropindependent Cushing's syndrome: a consensus statement. *J Clin Endocrinol Metab.* 2008; 93:2454-62.
4. Gil-Cardenas A, Herrera MF, Diaz-Polanco A, Rios JM, Pantoja JP: Nelson's syndrome after bilateral adrenalectomy for Cushing's disease. *Surgery.* 2007; 141-51.
5. Smith PW, Turza KC, Carter CO, Vance ML, Laws ER, Hanks JB: Bilateral adrenalectomy for refractory Cushing disease: a safe and definitive therapy. *J Am Coll Surg.* 2009; 208:1059-64.

6. Suzuki, K.; Tsuru, N.; Ihara, H.: Abordagem laparoscópica à glândula suprarrenal. In: HOWARDS, S. S. et al. HINMAN - Atlas de Cirurgia Urológica. 3ª.ed. Rio de Janeiro: Di Livros. 2014; pp.1111-22.
7. Arnaldi G, Angeli et al.: Diagnosis and complications of Cushing's syndrome: a consensus statement. *J Clin Endocrinol Metab.* 2003; 88:5593-602.
8. Fuentealba, GV: Adrenalectomía bilateral simultánea laparoscópica para el tratamiento del Síndrome de Cushing. *Arch. Esp. Urol.* 2007; 60:777-80.
9. Gagner, M; Jacroix, A; Bolte, E: Laparoscopic adrenalectomy in Cushing's syndrome and pheochromocytoma. *N. Engl. J. Med.* 1992; 327-1033.
10. Mikhail, A; Tolhurst, S; Orvieto, M et al: Open versus laparoscopic simultaneous bilateral adrenalectomy. *Urology.* 2006; 67: 693.

## AUTOR CORRESPONDENTE ▲

João Henrique Pinheiro de Menezes Barreto

Torre Saúde Complexo São Mateus

Espaço Prime - Av. Santos Dumont, 5753

Papicu, Fortaleza – CE.

CEP: 60175-047

Telefone: (85) 30451145

E-mail: dr.joaohbarreto@gmail.com



RETORNAR  
INÍCIO



MENU



IMPRIMIR  
PDF



COMPARTILHAR  
VIA WHATSAPP



PRÓXIMO  
ARTIGO